8 પ્રાણીપેશી (Animal Tissues)

8.1 પ્રસ્તાવના (Introduction)

માનવશરીરનાં વિવિધ અંગોનો અભ્યાસ કરતા પહેલાં આવાં અંગોની સૂક્ષ્મ સંરચના જાણવી જરૂરી બને છે. આવાં અંગોની સૂક્ષ્મ સંરચનાના અભ્યાસને **પેશીવિદ્યા** કહે છે. બધાં અંગો જુદી જુદી જાતની પેશીઓમાંથી (Tissue) બને છે. આ પેશીઓ ચોક્કસ પ્રકારનું વિશિષ્ટ કાર્ય કરનાર, એક જ સરખા આકારના, ઉદ્ભવ, સંરચનાવાળા અને વિશિષ્ટતા ધરાવતા કોષોનો સમૂહ છે. આવા કોષોનો ઉદ્ભવ નિશ્ચિત ગર્ભીય સ્તરમાંથી થાય છે. **ઉદાહરણ :** ચેતાપેશીનો ઉદ્ભવ ગર્ભીય બાહ્ય સ્તરમાંથી, સંયોજકપેશી ગર્ભીય મધ્યસ્તર બને છે. શરીરની પેશીઓનું વર્ગીકરણ ચાર વિભાગમાં કરવામાં આવ્યું છે :
(1) અધિચ્છદીય પેશી (2) સંયોજક પેશી (3) સ્નાયુપેશી (4) ચેતાપેશી.

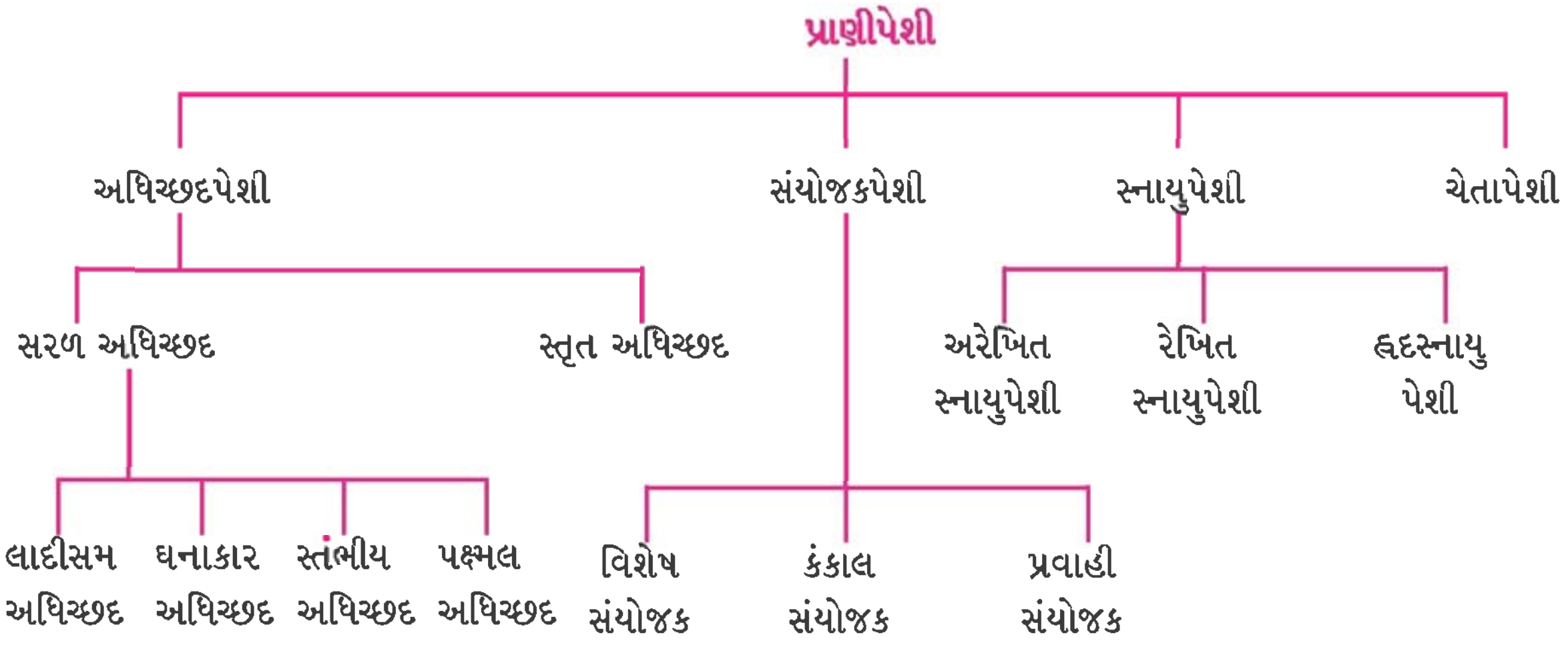

8.2 અધિચ્છદીય પેશી (Epithelial Tissue)

અધિચ્છદ (epithelium) આચ્છાદન કરતા કોષોનું બનેલું છે. આથી સંપૂર્ણ શરીરની ફરતે, અંગોની બહારની સપાટી પર, અન્નમાર્ગની અંદરની બાજુએ આવેલું સ્તર તથા ગ્રંથિઓના પોલાણની ફરતે અધિચ્છદ અસ્તર હોય છે. રુધિરવાહિનીઓના પોલાણની ફરતે આવેલા અધિચ્છદીય સ્તરને અંતઃચ્છદ (endothelium) કહે છે. અધિચ્છદીય પેશીઓના આકાર અથવા કાર્ય પરથી તેનું નામકરણ અને વર્ગીકરણ કરવામાં આવે છે.

ઉદાહરણ : સ્તંભીય અધિચ્છદ (columnar epithelium) તેના આકાર સ્થંભ જેવો હોવાથી ઓળખી શકાય છે. જ્યારે ગ્રંથિમય અધિચ્છદના (glandular epithelium) કોષો સ્રાવ કરતા ક્રિયાત્મક ગુણ દર્શાવે છે. આ અધિચ્છદના વર્ગીકરણમાં ફક્ત આકાર કે ક્રિયાત્મક ગુણ જેવાં લક્ષણ પૂરતા નથી. અધિચ્છદ કોષોની વચ્ચે આંતરકોષીય દ્રવ્ય (intercelluar fluid) નો અભાવ અથવા નહિવત્ હોય છે. જેથી અધિચ્છદીય કોષોની દીવાલ એકબીજાની સાથે સખત રીતે જોડાયેલી હોય છે. આ ઉપરાંત અકોષીય આધારકલા (basement membrane) આવેલી હોય છે, જે વિશિષ્ટ પ્રકારનાં સરેસ તત્ત્વોની બનેલી છે. સરળ અધિચ્છદ (simple epithelium) એક કોષની હારમાળાના બનેલા છે. જ્યારે સ્તૃત અધિચ્છદોમાં (stratified epithelium) એક ઉપર એક એવા કોષોના સ્તરો આવેલા છે. સરળ અધિચ્છદના આકાર પ્રમાણે

ચાર મુખ્ય પ્રકાર છે : (1) લાદીસમ અધિચ્છદ (squamous epithelium) (2) ઘનાકાર અધિચ્છદ (cuboidal epithelium) (3) સ્તંભીય અધિચ્છદ (columnar epithelium) (4) પક્ષ્મીય અથવા કેશતંતુમય (ciliated epithelium)

8.2.1 લાદીસમ અધિચ્છદ (Squamous Epithelium) : લાદી જેવા દેખાતા પાતળા, ચપટા અને ષટ્કોણાકાર હોય છે અને દરેક કોષની દીવાલ એકબીજા સાથે સિમેન્ટ દ્રવ્યથી જોડાયેલ છે, જે સિલ્વર નાઇટ્રેટથી અભિરંજિત કરતા કાળું બને છે. લાદીસમસ્તર અધિચ્છદ મુખ, અન્નનળી, નાક, વાયુકોષ્ઠો, પરિહૃદઆવરણ અને રુધિરવાહિનીના પોલાણનું સ્તર બનાવે છે અને ચામડી તથા જીભની બહારનું આવરણ બનાવે છે. આ પેશીનું કાર્ય શરીરના અંતઃસ્થ ભાગ, રસાયણ, જંતુઓના પ્રવેશ અને ઘા પડવા સામે રક્ષણ કરવાનું છે.

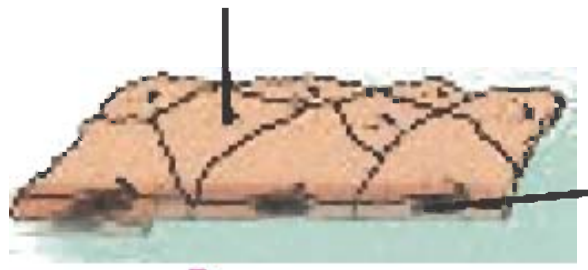

8.2.2 ઘનાકાર અધિચ્છદ (Cuboidal Epithelium) કોષો છેદમાં ઘન (cube) જેવા દેખાય છે. ગોળ કોષકેન્દ્ર કોષની મધ્યમાં આવેલું છે. આ અધિચ્છદ કોષો ઉપરથી જોતાં બહુકોણાકાર દેખાય છે. ઘનાકાર અધિચ્છદ ગલગ્રંથિ (Thyroid gland) યકૃતની નળીઓમાં, મૂત્રપિંડનલિકાઓમાં (uriniferous tubules) અને પ્રસ્વેદગ્રંથિમાં જોવા મળે છે. તેનું મુખ્ય કાર્ય શોષણ, ઉત્સર્જન અને સ્રાવ કરવાનું છે તથા શરીરનાં અંગોને યાંત્રિક આધાર આપે છે.

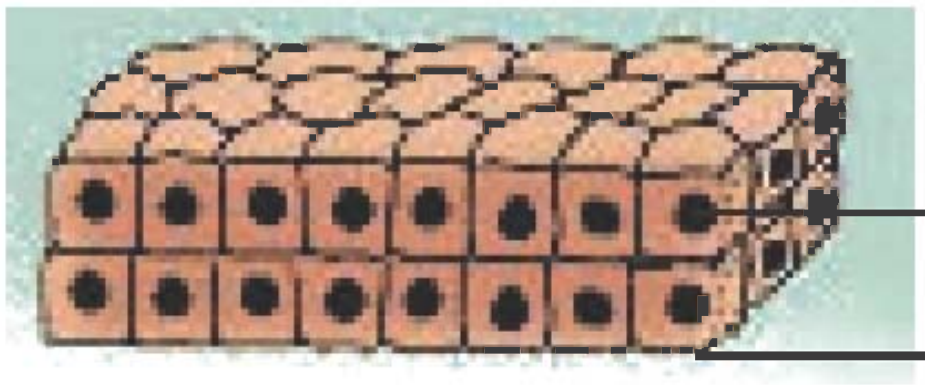

ઘનાકાર અધિચ્છદ

8.2.3 સ્તંભીય અધિચ્છદ (Columnar Epithelium) : ઘનાકાર અધિચ્છદને ઘણી રીતે મળતા આવે છે. પરંતુ સ્તંભીય અધિચ્છદ કોષો ઘનાકાર કરતા વધારે ઊંચા હોય છે. આધારકલા કોષોના નીચેના છેડે આવે છે. કોષકેન્દ્ર લાંબું અને કોષમાં તેનું સ્થાન ઉપર, નીચે કે મધ્યમાં હોય છે. સ્તંભીય અધિચ્છદ અન્નમાર્ગના પોલાણની ફરતે જનનાંગો અને કેટલીક ગ્રંથિઓની મોટી નળીઓમાં મળી આવે છે. સ્તંભીય અધિચ્છદનું મુખ્ય કાર્ય જઠર અને આંતરડામાં શોષણ અને સ્રાવ કરવાનું છે.

સ્તંભીય અધિચ્છદ

8.2.4 પક્ષ્મલ અધિચ્છદ (Ciliated Epithelium) : એક પ્રકારના પરિવર્તન પામેલા સ્તંભીય અધિચ્છદ છે. પક્ષ્મલ અધિચ્છદના કોષોના મુક્ત છેડે કોષરસના બનેલા ઘણા નાજુક કેશતંતુઓ (cilia) અથવા પક્ષ્મો આવેલા છે. બધા કેશતંતુઓ આધારકણિકાઓમાંથી (Basal granules) નીકળે છે. પક્ષ્મ એક જ દિશામાં ઝડપથી વળે છે અને પાછાં મૂળ સ્થિતિએ આવી રહે છે. કેશતંતુઓનું થતું હલનચલન તાલબદ્ધ અને તરંગી છે, જે પવનની લહેર સાથે લહેરાતાં ઘાસ કે ચોખાનાં ખેતર સાથે થઈ શકે છે. પક્ષ્મલ અધિચ્છદનું કાર્ય તેની ફરતે આવેલા પ્રવાહીમાં આંદોલનગતિ કે પ્રવાહ (current) ઉત્પન્ન કરવાનું છે. પક્ષ્મલ અધિચ્છદો નાકનું કોટર, શ્વાસનળી, શ્વાસવાહિનીઓમાં મળી આવે છે. દેડકામાં કંઠનળીનું અસ્તર પક્ષ્મલ અધિચ્છદનું બનેલું છે. જેના કેશતંતુઓ ખોરાકના કણોને શ્લેષ્મથી અંદર લપેટીને અન્નનળીમાં આગળ ધકેલવાનું કાર્ય કરે છે.

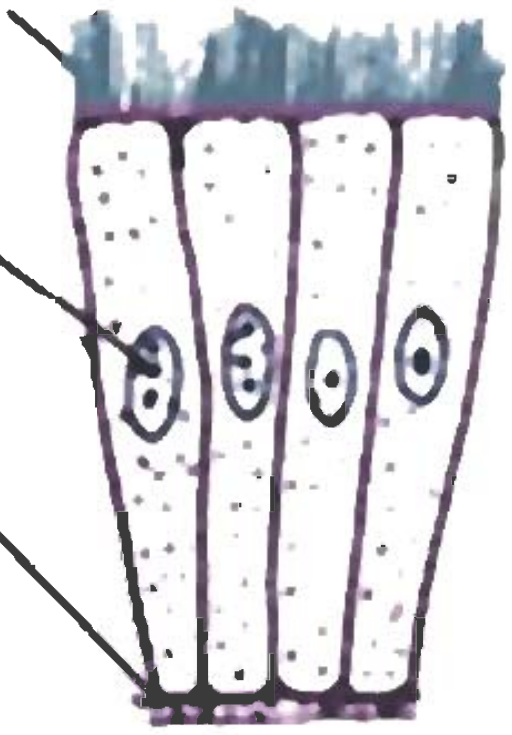

પક્ષ્મલ અધિચ્છદ

સંયુક્ત અધિચ્છદ (Compound Epithelium) : સરળ અધિચ્છદોની સપાટી કાયમ ભીની રહેતી હોય છે. ઉપરાંત આ અધિચ્છદોને ઘસારા અને ક્ષયનો (Wear and Tear) સામનો કરવો પડતો નથી એવી જગ્યા પર આવેલા છે. આનાથી વિરુદ્ધ જે સ્થાનો પર આવેલા અધિચ્છદોને વધુ માત્રામાં ઘસારો અને શ્રમનો સામનો કરવો પડે છે ત્યાં મૃતકોષોના સ્થાને નવા કોષોની જરૂરિયાત રહે છે. આ સ્થિતિના પરિણામે સ્તૃત અધિચ્છદનો ઉદ્ભવ થાય છે.

સ્તૃત અધિચ્છદ (Stratified Epithelium): આ રચનામાં એક ઉપર એક આવેલા કોષોના અનેક સ્તરના બનેલા છે. જેમાં આધારકલા ઉપર આવેલું સૌથી નીચલું સ્તર

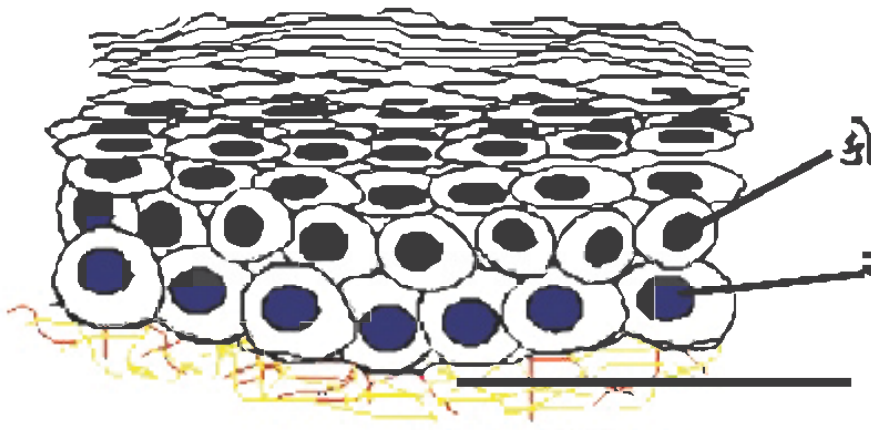

સ્તૃત અધિચ્છદ

(malpighini stratum) કે અંકુરણીસ્તર (germinative stratum) કહે છે. અંકુરણી સ્તરના કોષોનું કાયમી વિભાજન

થઈ ઉપર તરફના સ્તરોમાં કોષોનો વધારો થતો રહે છે. આમ, કોષોના સ્તરમાં ઉમેરો થતો જાય તેમ કોષોના આકારમાં ફેરફાર જોવા મળે છે. આમ, સૌથી ઉપરના સ્તરમાં આવેલા કોષો ચપટા અને તંતુમય પ્રોટીન કેરોટીન ધરાવતા નિર્જીવ કોષો હોય છે. આ સૌથી ઉપરનું મૃતસ્તર ઘસારાને લીધે ખરી પડે છે. સ્તૃત અધિચ્છદનું સ્થાન પૃષ્ઠવંશીઓમાં ચામડીની બહારના ભાગમાં તથા અન્નનળીમાં જોવા મળે છે. તેનું મુખ્ય કાર્ય નીચે આવેલા ભાગનું રક્ષણ કરવાનું છે.

8.3 સંયોજક પેશી (Connective Tissue)

સંયોજક પેશીનો મોટો ભાગ આંતરકોષીય દ્રવ્ય (matrix) નો બનેલો છે. આંતરકોષીય દ્રવ્યનો સ્રાવ સંયોજક પેશીની અંદર આવેલા કોષો કરે છે. સંયોજક પેશીનું મુખ્ય કાર્ય વિવિધ અંગોનું જોડાણ કરવાનું, અંગોની આસપાસ પૂરણ કરવાનું, બહારથી શરીરમાં દાખલ થતા ઝેરોનો સામનો કરવાનું, ઘા પડવાને કારણે મૃત થતી પેશીઓનાં સ્થાને નવી પેશીઓનું નિર્માણ કરવાનું, ઉપરાંત શરીરને આધાર આપવા માટે કંકાલની રચના કરવાનું છે.

સંયોજક પેશીના ત્રણ પ્રકાર છે : (1) વિશેષ સંયોજક પેશી (connective tissue proper) (2) કંકાલ પેશી (skeletal tissue) (3) પ્રવાહી સંયોજક પેશી-રુધિર અને લસિકા (liquid connective tissue-Blood and Lymph)

વિશેષ સંયોજક પેશીના બે પ્રકાર છે : (1) તંતુ ઘટક પેશી (Areolar tissue)(2) મેદપૂર્ણ પેશી (Adipose tissue)

8.3.1 તંતુઘટક પેશી (Areolar Tissue) :

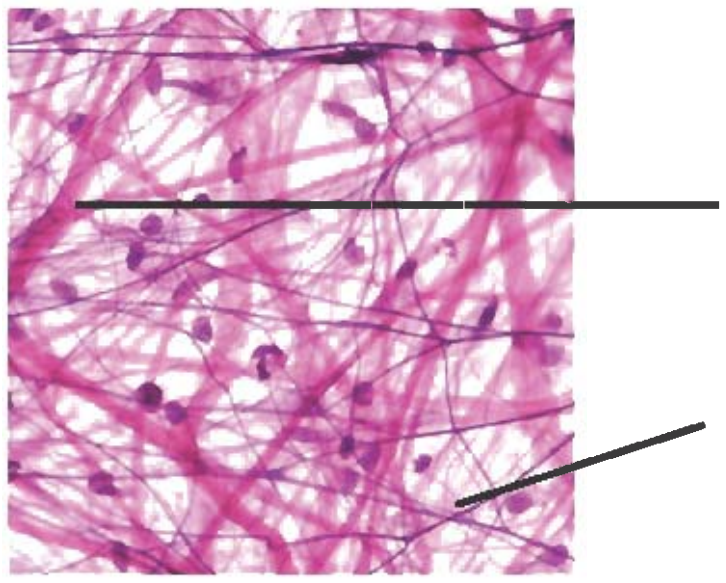

તંતુઘટક પેશી

શરીરમાં ઘણા ભાગોમાં મળી આવતી પેશી છે. તેનું સ્થાન ચામડીની નીચે આવેલા સ્તરમાં, સ્નાયુઓની વચ્ચેના પૂરણમાં, આંત્રબંધ, કોષ્ઠાવરણ અને અંગોમાં પ્રવેશતી રુધિરવાહિનીઓની આજુબાજુ હોય છે. પેશીના બંધારણમાં સરેસ તત્ત્વ જેવું આંતરકોષીય દ્રવ્ય હોય છે. જેમાં એકબીજા પરથી પસાર થતા તંતુઓ અને તેમની વચ્ચે જોવા મળતા કોષોથી બને છે. શ્વેતતંતુ અને પીળા તંતુ એમ બે પ્રકારના તંતુઓ આવેલા છે. શ્વેતતંતુઓ ગુચ્છાદાર, તરંગી અને શાખાવિહીન હોય છે. જ્યારે પીળા તંતુઓ એકલા કંઈક જાડા શાખામય, ઓછી સંખ્યામાં અને ગુચ્છામાં હોતા નથી. ઉપરાંત આ તંતુઓની શાખાઓ જોડાઈ જાળિકાની રચના કરે છે. શ્વેતતંતુઓ સરેસતત્ત્વ (collagen)ના બનેલા હોય છે. આ ઉપરાંત આંતરકોષીય દ્રવ્યમાં વિવિધ પ્રકારના કોષો હોય છે. જેમાંના મુખ્ય અનિયમિત આકારના અને ચપટા તંતુકોષો (fibrocytes), ભક્ષક કોષો (macrophages) અનિયમિત આકારના, ગોળોષકેન્દ્રવાળા અને સફેદ રંગના છે, જે જીવાણુનું ભક્ષણ કરે છે અને ચેપથી બચાવે છે. આ ઉપરાંત મોટો કોષ કેન્દ્રવાળા અલ્કરંગગ્રાહી (mast cell) કોષો હોય છે.

8.3.2 મેદપૂર્ણ પેશી (Adipose Tissue) :

સામાન્ય તંતુઘટક પેશીનું રૂપાંતર છે. જેમાં સંયોજક પેશીના કોષોની સંખ્યા વધારે છે, જે મેદકોષોમાં રૂપાંતર પામે છે. મેદકોષોમાં તટસ્થ મેદનો (neutral fat) સંગ્રહ થવાથી તેનું કદ ઘણું મોટું થાય છે. મેદથી ભરેલો કોષ ગોળ કોથળી જેવો અને ખંડીકામય બને છે. સરેસતત્ત્વ અને સ્થાપકતત્ત્વ(elastin)માંથી બનેલા તંતુઓ દ્વારા છૂટા પડે છે. દેડકામાં મેદપૂર્ણ પેશી મેદકાયમાં (fat bodies) મળી આવે છે. જ્યારે સસ્તનોમાં ચામડીની નીચેના સ્તરમાં મળી આવે છે. આ પેશીનું મુખ્ય કાર્ય ચરબીનો સંગ્રહ કરવાનું છે.

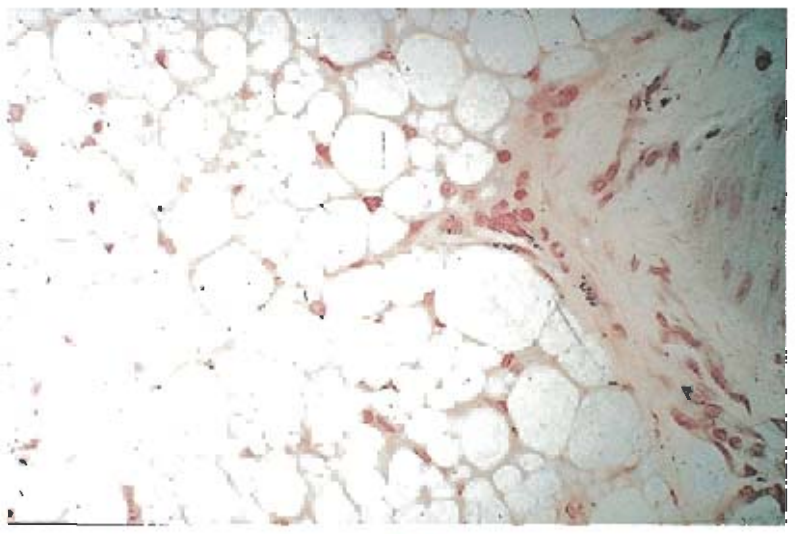

મેદપૂર્ણ પેશી

8.3.3 રુધિર પ્રવાહી સંયોજક પેશી (Blood ConnectiveTissue) :

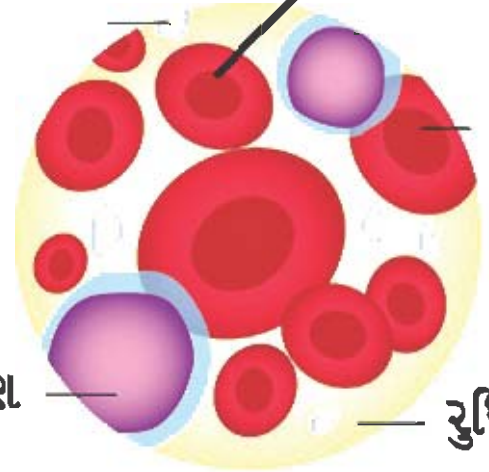

રુધિર

જે જીવંત, સક્રિય અને પરિવહન કરે છે. રુધિરમાં પ્રવાહીરૂપ આંતરકોષીય દ્રવ્યમાં જીવંત રુધિરકોષો તરતા જોવા મળે છે. રુધિર 80 % જેટલું આ પેશીનું પ્રવાહી આંતરકોષીય દ્રવ્ય દબાણની સાથે અંગને રસસ્ફીત (turgid) રાખીને ટેકો આપે છે. આંતરકોષીય દ્રવ્યનું સર્જન રુધિરકોષો કરતા નથી. રુધિરના બાકીના 20 ટકામાં રુધિરકોષો બનેલા છે.

રુધિરના રંગહીન પ્રવાહીને રુધિરરસ (આંતરકોષીય દ્રવ્ય) કહે છે. તેમાં જુદા જુદા પ્રકારના ઘણા રુધિરકણો મુક્તપણે તરતા જોવા મળે છે. રુધિરરસમાં ફાઈબ્રિનોજેન (fibrinogen), સીરમ ગ્લોબ્યુલિન (serum globulin) અને સીરમ આલ્બ્યુમિન (serum albumin) જેવા રુધિરનત્રલો, ક્ષારો અને અંતસ્ત્રાવો તથા રોગ-પ્રતિકારક ઘટકો (antibodies)

હોય છે. એક પ્રકારના રુધિરનત્રલો છે. જેની રચના એન્ટિજન (antigen) નામના રુધિરરસના નત્રલો કરે છે. રુધિરરસમાં ત્રણ જાતના રુધિરકોષો અનુક્રમે રક્તકણ, શ્વેતકણ તથા ત્રાકકણો હોય છે. રુધિરનાં કાર્યોમાં શરીરમાં પોષકતત્ત્વોનું વહન, રક્તકણો ઑક્સિજન ગ્રહણ કરી જીવંત કોષોને પહોંચાડવામાં આવે છે. આ ઉપરાંત ઉત્સર્ગ દ્રવ્ય, અંતઃસ્રાવોનું વહન કરે છે અને ત્રાકકણો રુધિર ઈજા પામેલા ભાગ પર જામી જઈ તેને શરીરની બહાર વહી જતું અટકાવે છે.

કંકાલપેશી સંયોજકપેશી છે. તેના બે પ્રકારો છે : અસ્થિ અને કાસ્થિ.

8.3.4 અસ્થિ (Bone) : એ સંયોજક પેશીનું બીજું ઉદાહરણ છે. અસ્થિ શરીરને આધાર આપતું માળખું બનાવે છે. અસ્થિકોષો (osteocytes) કૅલ્શિયમ અને ફૉસ્ફરસના ક્ષારોથી બનેલા નક્કર આંતરકોષીય દ્રવ્યમાં જડાયેલા હોય છે. સાંધા પાસેના બે અસ્થિઓ એકબીજા સાથે એક પ્રકારની સંયોજક પેશી અસ્થિબંધથી (Ligament) જોડાયેલા છે. આ પેશી ખૂબ સ્થિતિસ્થાપક છે. અસ્થિબંધમાં ખૂબ થોડા પ્રમાણમાં આંતરકોષીય દ્રવ્ય હોય છે. પીળા સ્થિતિસ્થાપક તંતુઓ અનિયમિત રીતે ગોઠવાઈ, જાલિકા બનાવે છે. તેની ફરતે તંતુઘટક પેશી હોય છે. અસ્થિબંધ મજબૂત અને સ્થિતિસ્થાપક હોય છે. સ્નાયુઓ અસ્થિ સાથે સ્નાયુબંધથી જોડાયેલા છે. સ્નાયુબંધ પણ એક પ્રકારની સંયોજક પેશી છે. સ્નાયુબંધ એ તંતુમય પેશી છે. તે અત્યંત મજબૂત પરંતુ મર્યાદિત વળી શકે તેવી હોય છે. સ્નાયુબંધમાં શ્વેતતંતુ એ એકબીજાને સમાંતરે ગોઠવાયેલ છે.



અસ્થિ

8.3.5 કાસ્થિ (Cartilage) : તે આંતરકોષીય દ્રવ્ય, કાસ્થિ દ્રવ્ય (chondrin) પ્રોટીન અને શર્કરાની બનેલી હોય છે. કાસ્થિદ્રવ્યનું સર્જન કરનાર કાસ્થિકોષો (chondrocytes) આંતરકોષીય દ્રવ્યમાં પાસપાસે વિખરાયેલા હોય છે. કાસ્થિ સખત પણ સહેલાઈથી વળી શકે તેવી પેશી છે. આ પેશીમાં કોઈ રુધિરવાહિની કે ચેતા હોતી નથી. જોરદાર આંચકાને શોષી લેવાનું પોચી ગાદી જેવું કાર્ય કરે છે.

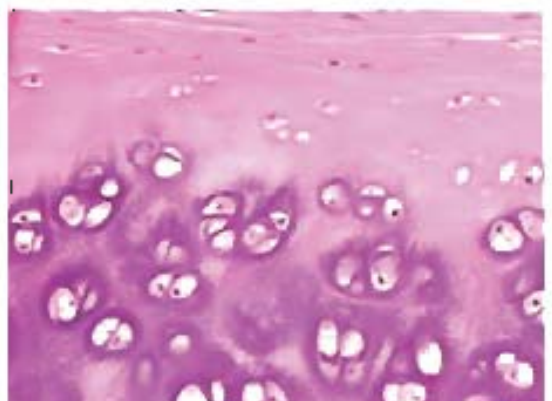

કાસ્થિ

8.4 સ્નાયુપેશી (Muscular Tissue)

સ્નાયુપેશીના સંકોચન અને વિકોચનથી પ્રાણી શરીરના વિવિધ ભાગોનું હલનચલન થાય છે. સ્નાયુપેશી વિશિષ્ટ પ્રકારના લાંબા સંકોચનશીલ તંતુઓની બને છે. તેના એકમને (unit) સ્નાયુતંતુ (muscle fibre) કહે છે. સ્નાયુપેશી ત્રણ પ્રકારની છે : (1) અરેખિત સ્નાયુ (unstriped muscle) (2) રેખિત સ્નાયુ (striped muscle) અને (3) હૃદ્‌સ્નાયુ (cardiac muscle). આ ત્રણ પ્રકારના સ્નાયુઓના તંતુઓની સંરચના, ચેતાકરણ (intervation) કાર્ય અને ઉત્પત્તિ તથા શરીરમાં સ્થાન પરત્વે ભિન્નતા દર્શાવે છે.

8.4.1 અરેખિત સ્નાયુ (Smooth Muscle) : આ અનૈચ્છિક (involuntary) સ્નાયુ છે. તેની સંરચના બીજા સ્નાયુ કરતાં સરળ છે. અરેખિત સ્નાયુતંતુઓ ત્રાક આકારના, એકકોષી, ચપટા, છેડેથી સાંકડા અને મધ્યમાં પહોળા હોય છે. કોષની મધ્યમાં એક ગોળાકાર કોષકેન્દ્ર અને તેની આસપાસ સ્નાયુરસ આવેલું છે. કોષમાં આયામ સ્નાયુતંતુકો સ્પષ્ટપણે દેખાય છે. આ તંતુઓના સંકોચનપણાના ગુણને લીધે સ્નાયુનું સંકોચન થાય છે. અરેખિત સ્નાયુમાં રેખિતસ્નાયુ અને હૃદ્‌સ્નાયુ જેવી આડી રેખા જોવા મળતી નથી. અન્નમાર્ગના અગ્ર અને પશ્ચ છેડા સિવાયના બાકીના ભાગના સ્નાયુ, ગ્રંથિઓની નળીઓના સ્નાયુ અને રુધિરવાહિનીઓની દીવાલમાં આવેલા સ્નાયુ અરેખિત સ્નાયુના બનેલા છે. ઈચ્છાશક્તિની મદદ વગર આ સ્નાયુનું સંકોચન ઘણું ધીમું થાય છે; પરંતુ લાંબા સમય સુધી ટકી રહે છે. અરેખિત સ્નાયુનું ચેતાકરણ સ્વયંવર્તી ચેતાતંત્રમાંથી થાય છે.

અરેખિત સ્નાયુ

8.4.2 રેખિત સ્નાયુ (Striated Muscle): રેખિત સ્નાયુને ઐચ્છિક (Voluntary) અથવા કંકાલસ્નાયુ (skeletal muscle) પણ કહે છે. દરેક સ્નાયુઓ પટા સ્વરૂપે આવેલા છે અને દરેક સ્નાયુનો પટો વિશિષ્ટ પ્રકારના નળાકાર, સ્નાયુતંતુપડની અંદરની બાજુએ સ્નાયુરસમાં ઘણા લંબગોળ કોષકેન્દ્ર જોવા મળે છે. આમ, સ્નાયુતંતુને બહુકોષકેન્દ્રિય (multinucleat) કોષ કહે છે. દરેક સ્નાયુતંતુના સ્નાયુરસમાં એકબીજાથી છૂટાં પણ સમાંતર ઊભા સ્નાયુતંતુકો (longitudinal myofibrils) આવેલા છે. સ્નાયુતંતુકોને માઇક્રોસ્કૉપમાં જોતાં તેના પર એકાંતરે ઘેરી અને ઝાંખી આડી પટ્ટીઓ જેવી રેખાઓ જોવા મળે છે. જેના પરથી તેનું નામ રેખિત સ્નાયુ પડ્યું છે. રેખિત સ્નાયુઓ ઉપાંગો, શરીર દીવાલ, જીભ, કંઠનળીમાં જોવા મળે છે. પ્રોત્સાહન મળતા રેખિત સ્નાયુમાં ખૂબ ઝડપથી સંકોચાવાનો ગુણધર્મ છે. આથી તે જલદીથી શાંત અથવા શ્રમિત (fatigued) થઈ જાય છે. આ સ્નાયુનું

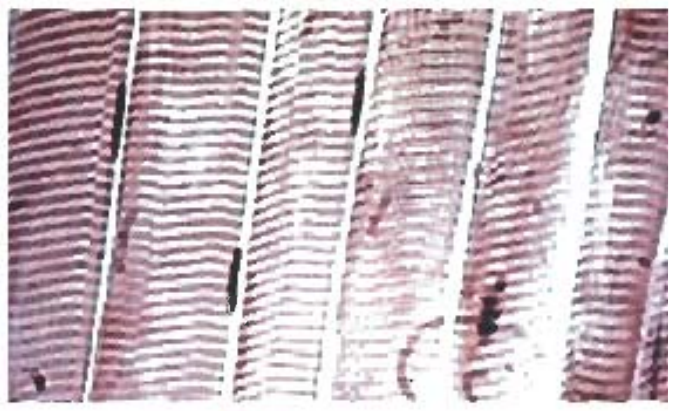

રેખિત સ્નાયુ

હલનચલન ઇચ્છા મુજબ થતું હોવાથી તે ઐચ્છિક સ્નાયુ તરીકે ઓળખાય છે.

8.4.3 હૃદ્સ્નાયુ (Cardiac Muscle) : આ સ્નાયુ ફક્ત હૃદયની દીવાલમાં જ મળી આવે છે. તેની સંરચના કેટલાક અંશે રેખિત અને અરેખિત સ્નાયુની સરખામણીમાં વચલા ગાળાની છે. હૃદ્સ્નાયુ તંતુ પણ રેખિત સ્નાયુ માફક બહુકોષકેન્દ્રિય છે, હૃદ્ સ્નાયુમાં રેખિત સ્નાયુની જેમ ઘેરી આડી પટ્ટીઓ દેખાય છે. હૃદ્સ્નાયુ છૂટા છૂટા કોષોના બનેલા નથી, પણ કોષરસના બનેલા સેતુઓથી (bridge) જોડાયેલા તંતુઓના બને છે. આથી હૃદ્સ્નાયુ તંતુઓ શાખામય દેખાય છે. હૃદ્સ્નાયુતંતુઓમાં રેખિત સ્નાયુ, તંતુઓની જેમ કોષકેન્દ્ર, સ્નાયુરસ અને સ્નાયુતંતુકો આવેલા છે. આ ઉપરાંત તેમાં થોડે થોડે અંતરે જાડા અને ઘેરા અધિબિંબ (Intercalated disc) આવેલા છે. આ સ્નાયુઓમાં સમયતિક સંકોચનનો (rhythemic contraction) ગુણધર્મ જોવા મળે છે. હૃદ્સ્નાયુ એક પણ ક્ષણની વિશ્રાંતિ લીધા વગર જીવનપર્યંત કાર્ય કરવા છતાં પણ શ્રમિત થતા નથી અને સંકોચન તથા વિકોચનને કારણે હૃદય પમ્પની જેમ કાર્ય કરી રુધિરનું શરીરના વિવિધ ભાગમાં વિતરણ કરે છે.

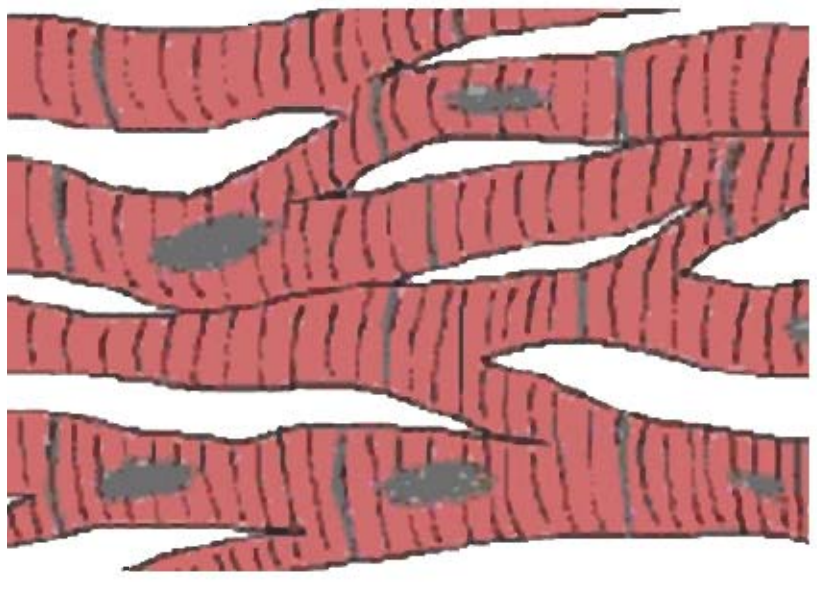

હૃદ્સ્નાયુ

પ્રવૃત્તિ : વિવિધ પ્રકારના સ્નાયુઓ પેશીનું અવલોકન કરી તેના આકાર, કોષકેન્દ્રની સંખ્યા અને સ્થાનનો તુલનાત્મક અભ્યાસ કરો.

8.5 ચેતાપેશી (Nervous Tissue)

ચેતાપેશીની સંરચનામાં ચેતાકોષો અને ચેતાતંતુઓ આવેલા છે. ચેતાકોષો અને ચેતાતંતુઓમાં આવેલા કોષરસનું મુખ્ય કાર્ય સંવેદન ગ્રહણ કરવાનું તથા તેનું વહન કરવાનું છે. ચેતાપેશીની રચનામાં એકમ (unit) ચેતાકોષ (neuron) છે. તે કોષકાય (cyton) અને તેની દીવાલમાંથી નીકળતા શાખાઓવાળા અનેક નાના-મોટા પ્રવર્ધો મળીને બને છે. આ બધા પ્રવર્ધોમાંનો એક પ્રવર્ધ ઘણો લાંબો હોય છે. જેને મુખ્ય તંતુ (Axon) કહે છે. બાકીના પ્રવર્ધો સામાન્ય રીતે ટૂંકા હોવાથી, તેને શિખાતંતુઓ (dendrites) કહે છે. મુખ્ય તંતુ, ચેતાક્ષ (axis cylinder) અને તેની આસપાસ આવેલાં આવરણો મળીને બને છે. ચેતાક્ષની આસપાસ સફેદ રંગનું મેદીય મજ્જાપડ (myelin sheath) અને તેની બહારની બાજુએ પાતળું સ્થિતિસ્થાપક ચેતાતંતુપડ હોય છે. મજ્જા અને ચેતાતંતુપડની વચ્ચે કોષરસનું પાતળું પડ હોય છે. આ ત્રણ ભાગને શ્વોનનો કોષ પણ કહેવાય છે. ચેતાતંતુ પર આવેલું મજ્જાપડ સળંગ હોતું નથી, પણ તૂટક તૂટક હોય છે. આથી ચેતાતંતુ મજ્જાપડ વગરના ભાગને રેનવિયર ગાંઠ (Ranvier's node) કહે છે.

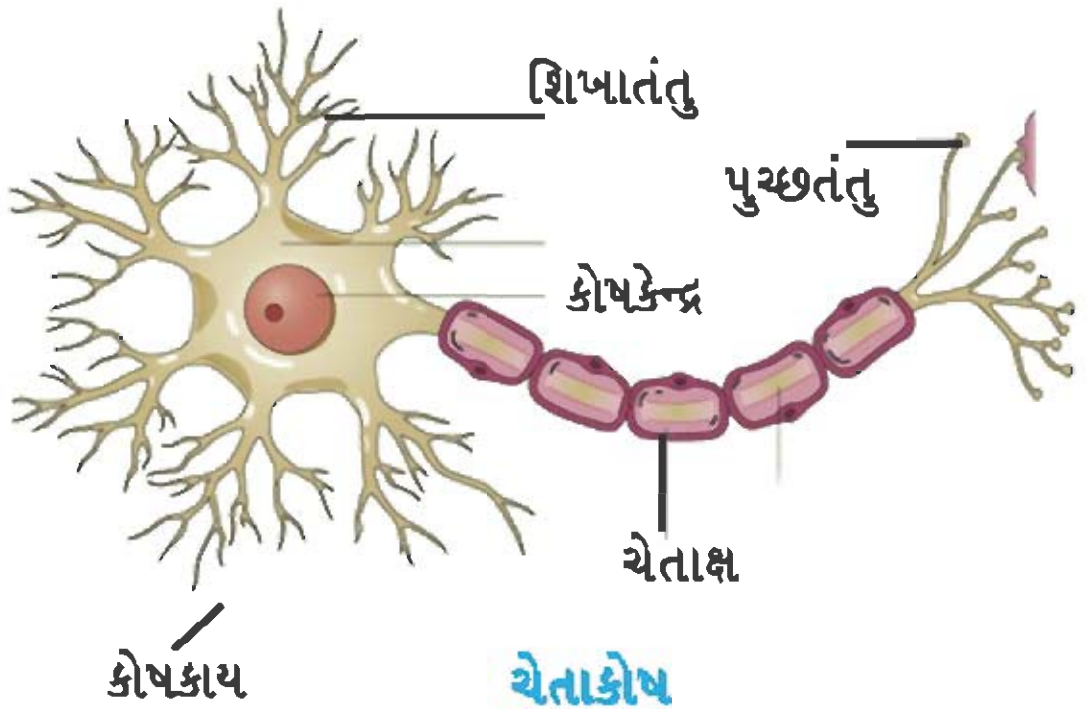

ચેતાકોષ

તમે શું શીખ્યા ?

- પેશી એ સરખી સંરચના અને કાર્ય કરતા કોષોનો સમૂહ છે.
- પ્રાણીપેશીમાં અધિચ્છદ, સંયોજક, સ્નાયુ અને ચેતાપેશીનો સમાવેશ થાય છે.
- આપણા શરીરમાં આવેલી વિવિધ પ્રકારની સંયોજક પેશીમાં તંતુઘટક પેશી, મેદપૂર્ણપેશી, અસ્થિ, અસ્થિબંધ, સ્નાયુબંધ, કાસ્થિ અને રુધિરનો સમાવેશ થાય છે.
- સ્નાયુપેશીમાં રેખિત સ્નાયુ, અરેખિત અને હૃદ્સ્નાયુ એમ ત્રણ પ્રકારના છે.
- ચેતાપેશીમાં ચેતાકોષ આવેલા છે, જે સંવેદના ગ્રહણ કરી તેનું વહન કરે છે.

સ્વાધ્યાય

1. આપેલા વિકલ્પો પૈકી યોગ્ય વિકલ્પ પસંદ કરો :

(1) માનવમાં સ્નાયુ કોષ -

(A) સંદેશાનું વહન એક ભાગમાંથી બીજા ભાગમાં કરે છે.

(B) સંકોચન અને વિકોચનને કારણે હલનચલન કરે છે.

(C) પ્રાણીઓમાં ખોરાક વહન કરે છે.

(D) ઑક્સિજનનું વહન કરે છે.

(2) અસ્થિ .... નું ઉદાહરણ છે.

(A) અધિચ્છદીયપેશી (B) સ્નાયુપેશી

(C) સંયોજનપેશી (D) ચેતાપેશી

(3) સ્નાયુમાં આવેલા વિશિષ્ટ પ્રોટીનને શું કહે છે ?

(A) ગ્લોબ્યુલિન (B) ટ્યુબ્યુલિન (C) સંકુચિત પ્રોટીન (D) વાહક પ્રોટીન

(4) શ્વેતકણો :

(A) ઑક્સિજનના વહનમાં મદદરૂપ થાય છે. (B) લોહીમાં જામવામાં મદદરૂપ થાય છે.

(C) શરીરમાં સૈનિક તરીકે કાર્ય કરે છે. (D) કોષકેન્દ્રવિહીન છે.

2. નીચેના પ્રશ્નોના ટૂંકમાં જવાબ આપો :

(1) જીવંત પ્રાણીઓમાં નીચેની પેશીઓનાં સ્થાન જણાવો :

(i) તંતુઘટકપેશી (iv) મેદપૂર્ણપેશી

(ii) લાદીસમ અધિચ્છદ (v) ગ્રંથિમય અધિચ્છદ

(iii) હૃદ્ સ્નાયુ

(2) વ્યાખ્યા આપો :

(i) અધિચ્છદ (iii) અંગ

(ii) રુધિર (iv) પેશી

(3) ફક્ત બે તફાવત આપો :

(i) અસ્થિ અને કાસ્થિ

(ii) અરેખિત સ્નાયુ અને રેખિત સ્નાયુ

(4) અધિચ્છદ પેશીના અગત્યનાં કાર્યો જણાવો.

(5) ફક્ત નામનિર્દેશવાળી આકૃતિ દોરો :

ચેતાકોષ, પક્ષ્મલ અધિચ્છદ, રુધિર

3. નીચેના પ્રશ્નોના વિગતવાર જવાબ આપો :

(1) પેશી એટલે શું ?

(2) હૃદ્સ્નાયુનાં મુખ્ય લક્ષણો જણાવો.

(3) તંતુઘટક પેશીનાં કાર્યો જણાવો.

(4) હૃદ્સ્નાયુનાં ચોક્કસ કાર્યો શું છે ?

(5) નીચેનામાં ફક્ત નામ આપો :

(i) માનવમાં અસ્થિ અને સ્નાયુને કઈ પેશી જોડે છે ?

(ii) મગજમાં મળી આવતી પેશી.

(iii) આપણા શરીરમાં ચરબીનો સંગ્રહ કઈ પેશીમાં થાય છે ?

(iv) આપણા મુખની અંદરનું અસ્તર કઈ પેશીનું બનેલું છે ?

(6) ઓળખો : નીચેનાંમાં કયા પ્રકારની પેશી હોય છે ?

અસ્થિ, ચામડી, મૂત્રપિંડ, નલિકાનું અસ્તર